11

演題名　下顎左側第二大臼歯欠損に
インプラント治療を行った1症例

氏名　川里　邦夫　KAWASATO K
所属　ジャシド　JACID

I.　緒言

インプラントによる欠損補綴の予知性が高まり, 従来のブリッジや可撤性義歯と同様に広く臨床応用されている. ただし, ブリッジでは隣在歯を切削しなければならないというデメリットがある. しかも, 延長ブリッジにおいては, 支台歯への咬合負担も大きくなる.
そこで今回, 下顎左側第二大臼歯欠損にインプラント治療を行い良好な結果が得られたので報告する.

II.　症例の概要

初診日：2009年4月.　患者は47歳男性.
下顎左側第二大臼歯の欠損による咀嚼障害を主訴に来院.
全身既往歴, 全身所見に特記事項はない.
歯科既往歴として2008年9月に,下顎左側第二大臼歯を歯根破折のため抜歯された.現症として, 下顎左側第二大臼歯欠損,全顎的な歯肉炎.
咬合様式は左右ともグループファンクションであり,下顎舌側部に下顎骨隆起が存在し強い咬合力が想像された.
下顎左側欠損部骨幅は十分あった.

診断名 ： 下顎左側第二大臼歯欠損

III.　結果

欠損部に対し, ブリッジ・インプラント・義歯の利点・欠点を説明した結果, 患者はインプラント治療を希望し同意の上で行うこととした.
歯周基本治療を行い, 診断用ステントを装着し,CBCTを撮影し,NOBEL Speedy Replace 4×10mm埋入の予測を行い,下顎管の位置及び骨量の診査を行った. その結果,骨縁～下歯槽神経までの距離は18mm,頬舌的骨幅は8mmであった. これらの情報から, 埋入位置, 角度,深度を決定した.
2009年12月にインプラントを１回法にて35Ｎcmで埋入し, 初期固定を得られた. 2カ月の治癒期間後, チタンアバットメントを作製し,装着した. １カ月咬合負荷を与えた後,最終印象を行い, 陶材焼付鋳造冠を作製し, 2010年5月に仮着セメントにて装着した.

IV.　考察および結論

上部構造装着後45カ月の時点で, 経過良好である.
3カ月ごとにメインテナンスを行い, 咬合, インプラント周囲歯肉,骨の状態を観察している. 患者は現在,食物を問題なく摂食しており, 違和感もなく治療に満足している.
下顎第二大臼歯欠損に可撤性義歯による治療を行った場合, 補綴部位に比べて補綴装置が大きくなるため, 違和感が出やすい. また, 延長ブリッジでは残存歯の切削に加え, カンチレバー構造により支台歯の咬合負担が大きくなる. 一方、インプラント補綴は違和感が少なく, 支台歯の咬合負担もない. また, 最後方臼歯部を補綴することは, 対合歯の挺出を防止するだけでなく, 咀嚼効率・QOLの向上に寄与するとの報告もある.
本症例の結果から,下顎第二大臼歯欠損に対しインプラント治療を適応することは, 意義が大きく, 有効な治療法であることが示唆された.

V.　文献

荒川 光,木村 彩,窪木拓男
Quality of life assessment of bone-anchored fixed partial denture patients with unilateral mandibular distal-extension edentulism.
公益社団法人日本補綴歯科学会編
歯の欠損の補綴歯科治療のガイドライン51-54,2008

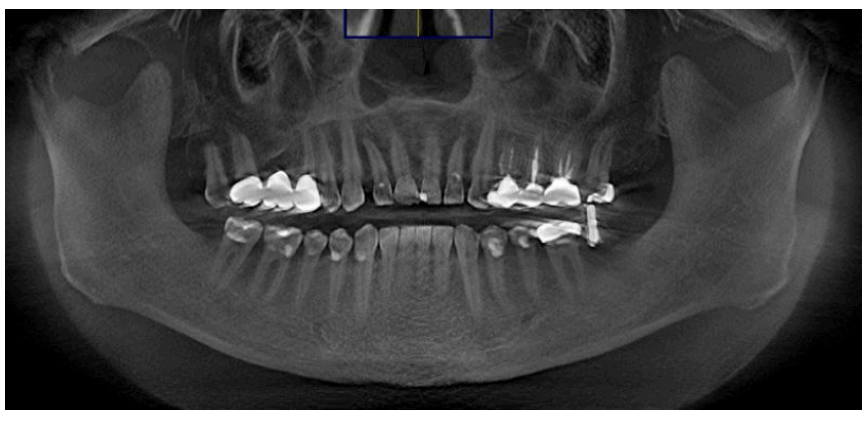

初診時X線写真（2009年 5月）

（鏡像）
（鏡像）

初診時口腔内写真（2009年 4月）

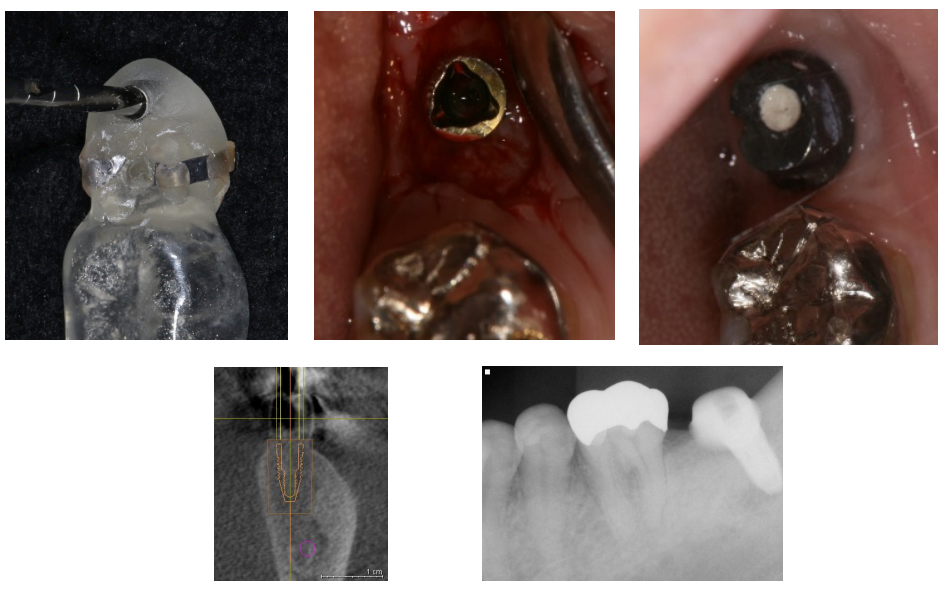

インプラント埋入時　　アバットメント装着時

（鏡像）

上部構造装着時口腔内写真（2010年 5月）

上部構造装着３年経過時X線写真（2014年2月）

（鏡像）

上部構造装着３年経過時口腔内写真（2014年2月）