

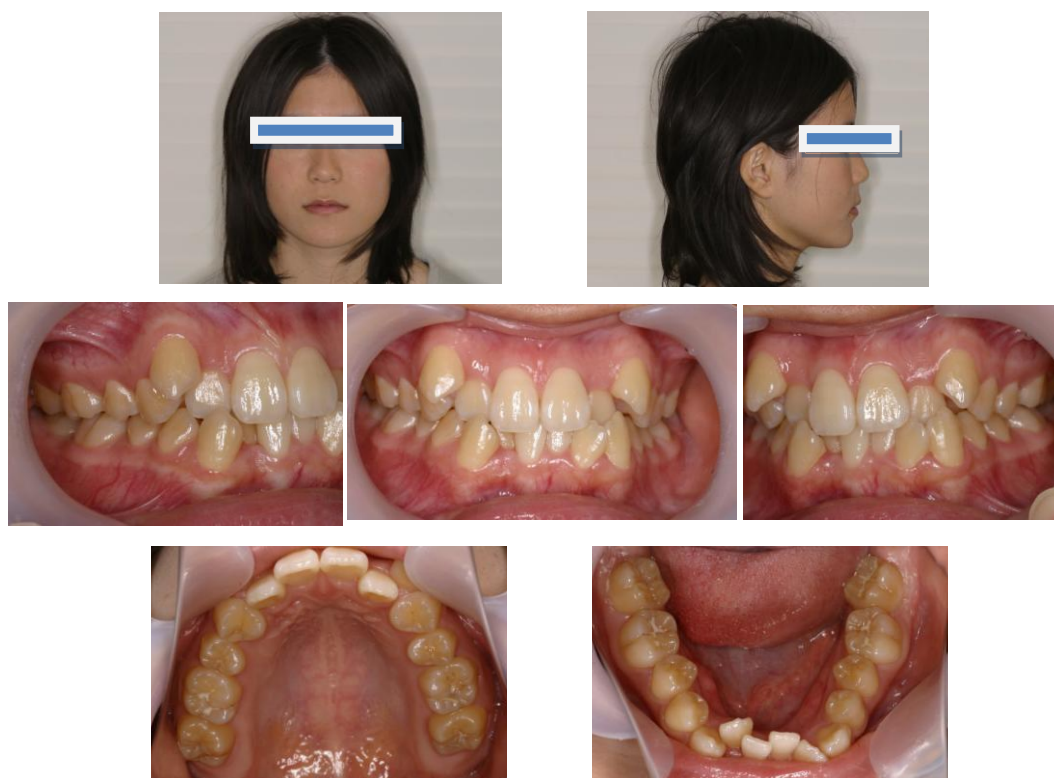図1 初診時の顔貌・口腔内写真（18歳 2ヵ月）

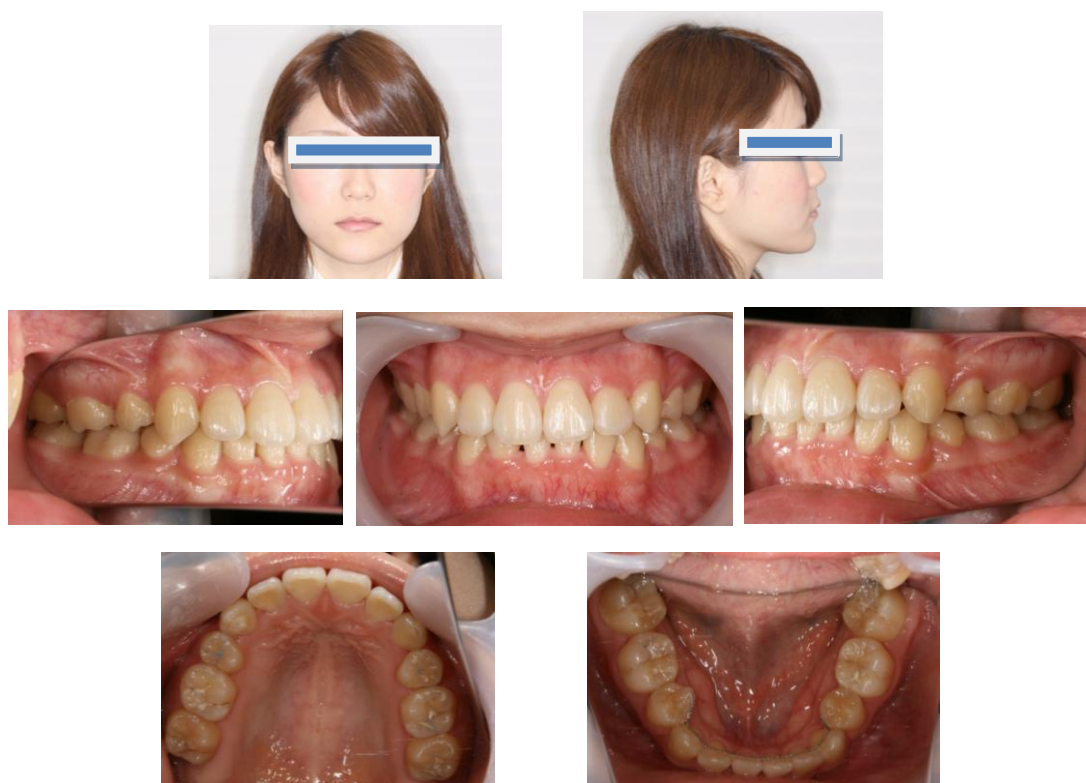

図2 動的治療終了時の顔貌・口腔内写真（20歳 2ヵ月）

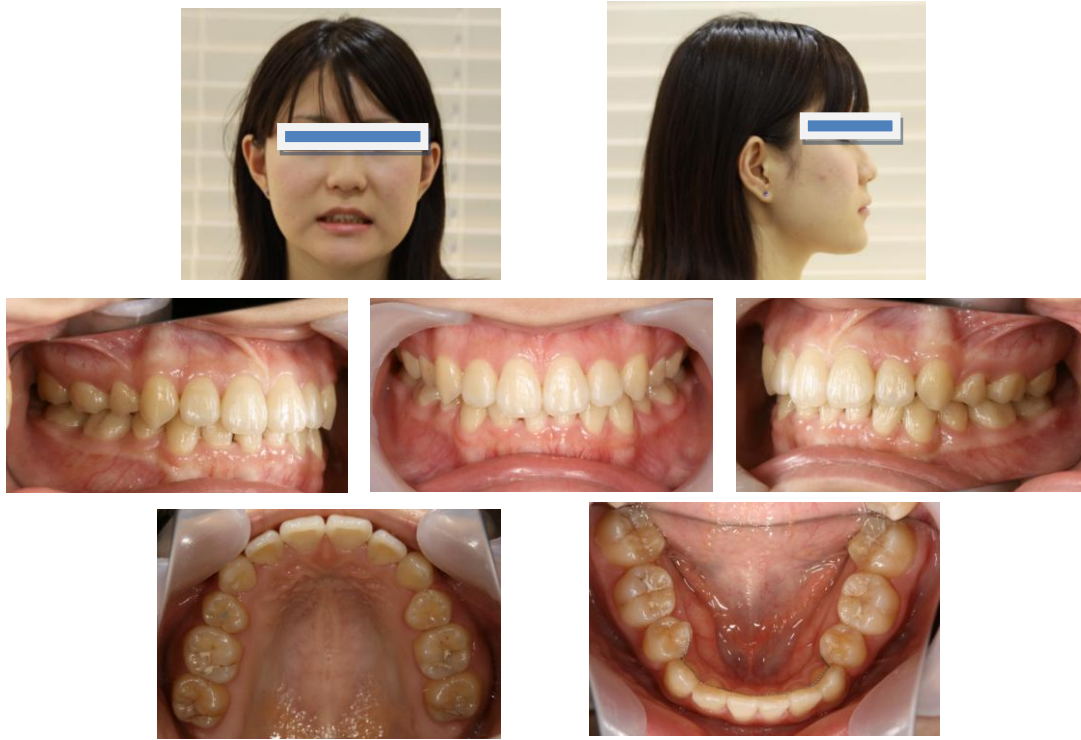


図3 保定後の顔貌・口腔内写真 (25歳 10カ月)

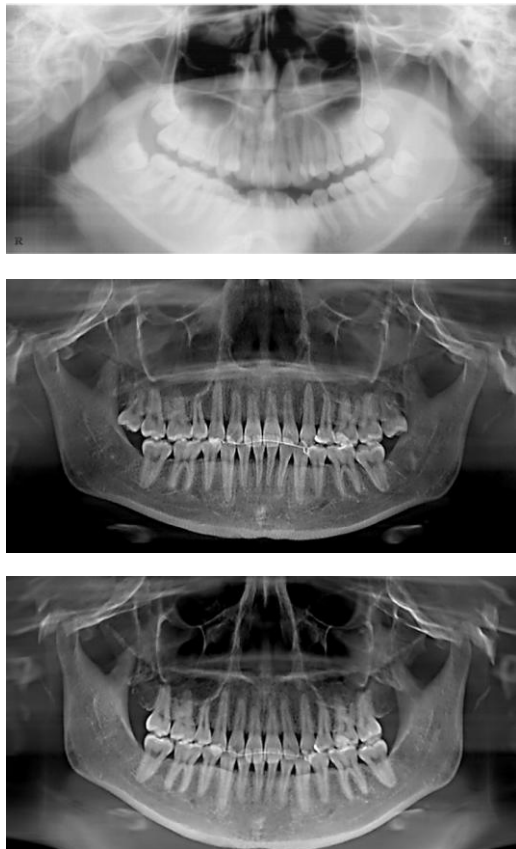


図4 パノラマX線写真

上段：(18歳 2カ月) 初診時

中段：(20歳 2カ月) 動的治療終了時

下段：(25歳 10カ月) 保定時

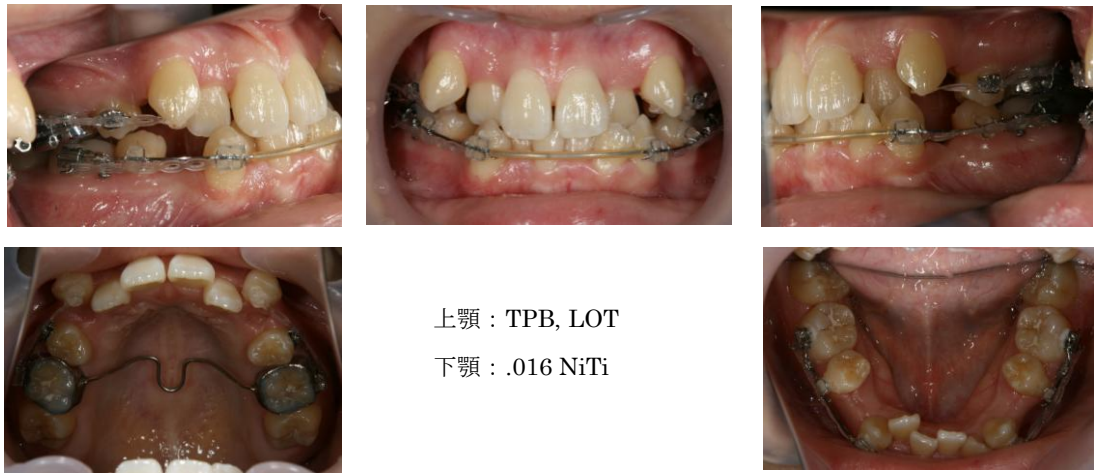

図5 上下顎レベリング開始

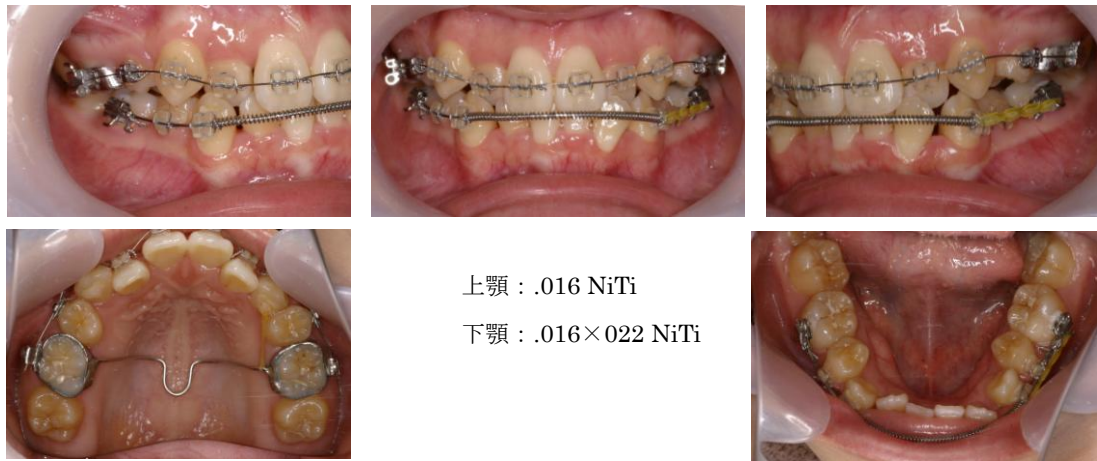

図6 咬合拳上前

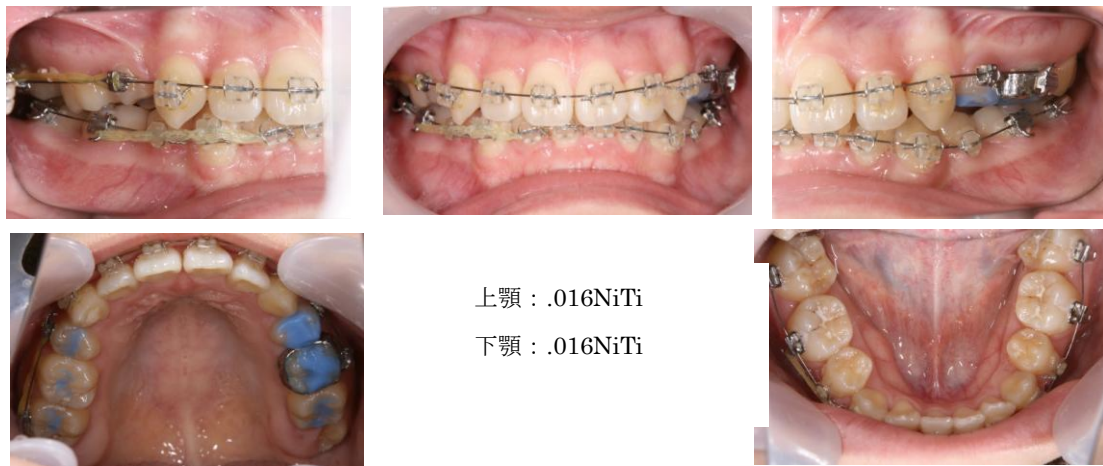

図7 咬合拳上後